



Association Française de Chirurgie

Recommandations pour la pratique clinique

# **Choix des thérapeutiques du cancer du rectum**

**Fiche de synthèse**

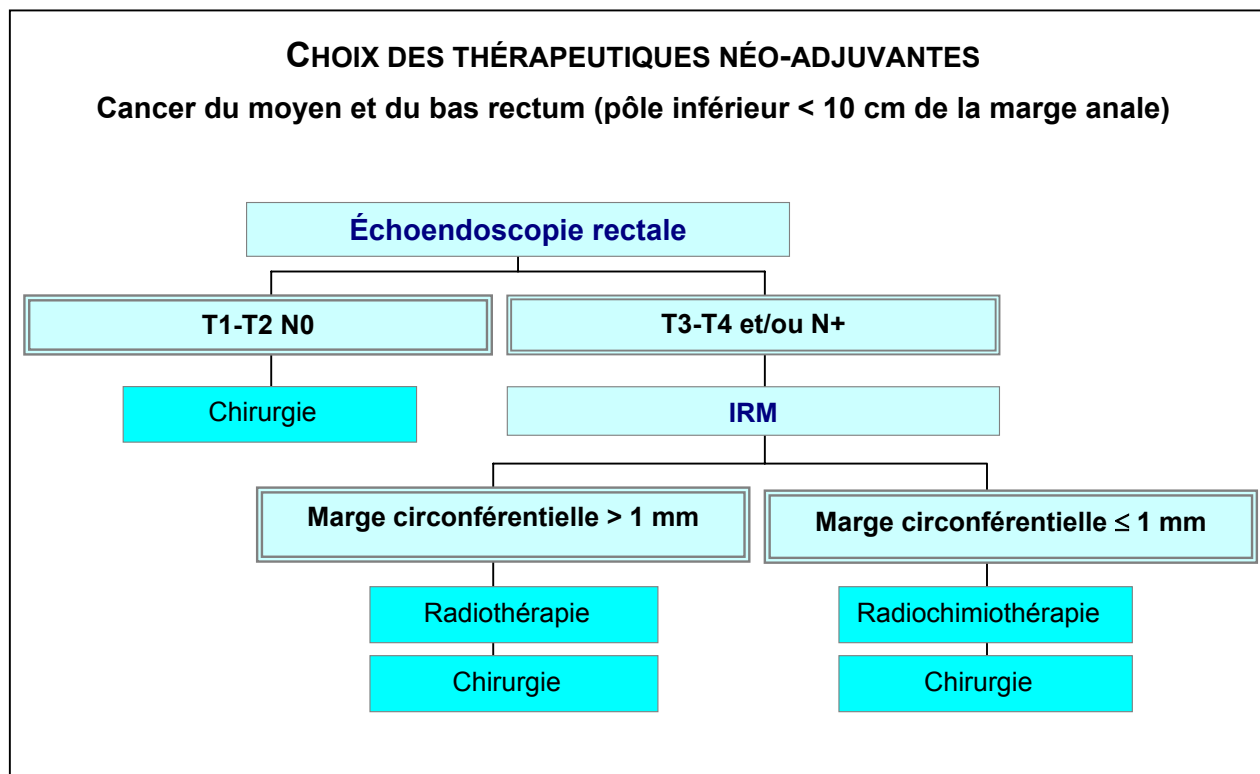
Novembre 2005

Avec le partenariat méthodologique et  
le soutien financier de la



HAUTE AUTORITÉ DE SANTÉ

## FICHE DE SYNTHÈSE



### CRITÈRES DE QUALITÉ DE L'EXÉRÈSE CHIRURGICALE DES CANCERS DU RECTUM

Formation des chirurgiens à la technique d'exérèse totale du mésorectum (ETM) et évaluation de leurs résultats.

Exérèse du mésorectum de type extra-fascial.

ETM avec anastomose basse : stomie temporaire de dérivation.

Tumeurs antérieures : plan de dissection en avant de l'aponévrose de Denonvilliers.

Lymphadénectomie latérale et ovariectomie bilatérale systématiques : non recommandées.

Adénopathie suspecte en dehors du fascia ou résidu tumoral macroscopique : repérer par des clips.

Tumeurs T4 ou fixées : dissection extra-anatomique, résection monobloc des organes voisins si nécessaire, traitement néo-adjuvant (si découverte peropératoire, reporter l'exérèse).

Préservation du sphincter anal : envisagée si possibilité d'une marge distale  $\geq 1$  cm sous le pôle inférieur de la tumeur sur pièce fraîche (à décider avant tout traitement ; si doute : avis d'un chirurgien expert).

Vérification des critères anatomopathologiques de l'exérèse chirurgicale :

- par le chirurgien en salle d'opération (CRO et fiche spécifique de demande anatomopathologique) : intégrité du mésorectum, mesure de la marge distale, caractère macroscopiquement complet de l'exérèse, perforation rectale ou tumorale peropératoire ;
- par l'anatomopathologiste (compte rendu) : idem sur la pièce fraîche ou récemment fixée ; mesure (mm) de la marge de résection circonférentielle par rapport à la tumeur et à la structure tumorale la plus proche du fascia recti encré (envahie si  $\leq 1$  mm).

Tous les ganglions doivent être prélevés et examinés. Si moins de 12 ganglions, la pièce doit être réexaminée. Néanmoins, il est parfois impossible d'atteindre cet objectif de 12 ganglions.

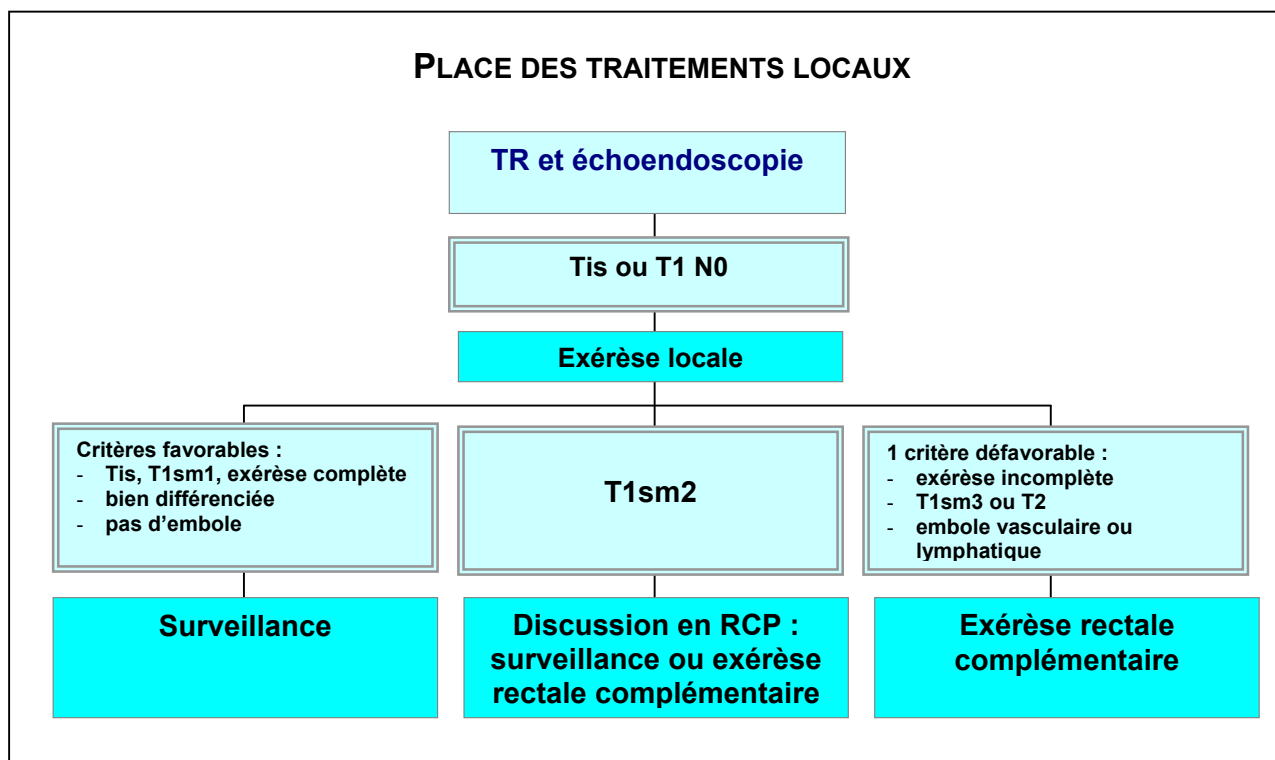
Caractère complet de l'exérèse déterminé en RCP (données chirurgicales et anatomopathologiques.)

### DIMINUER LES SÉQUELLES THÉRAPEUTIQUES ET PRÉSERVER LA QUALITÉ DE VIE

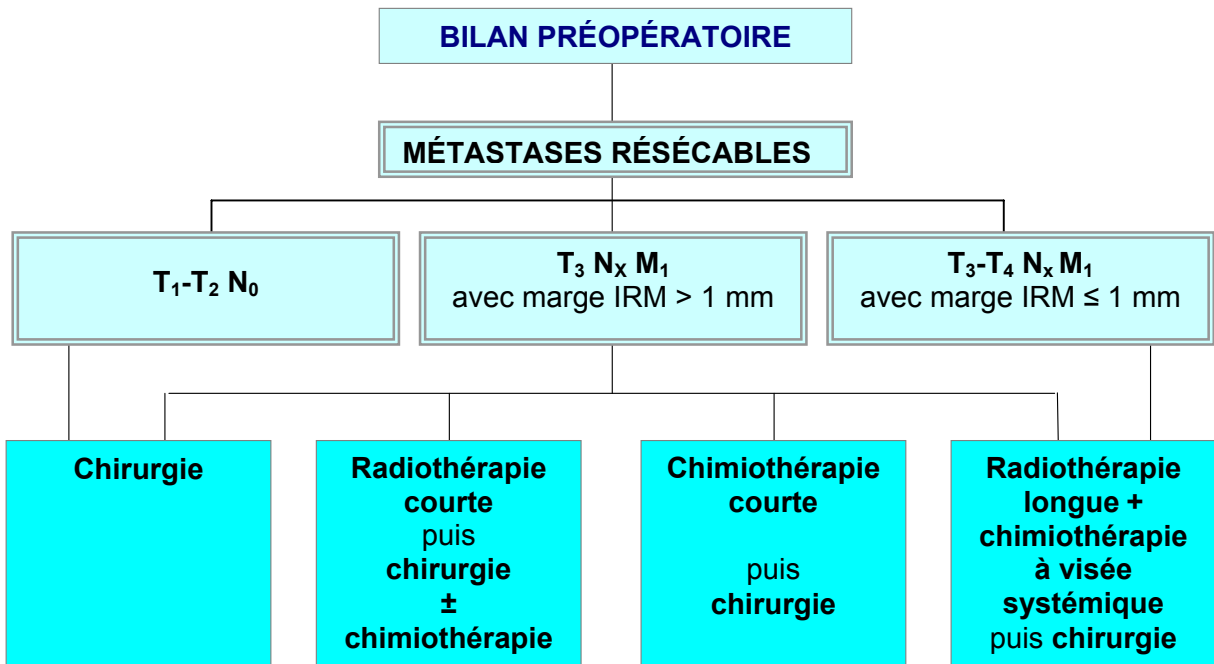
Informers les patients et recevoir leur consentement (options thérapeutiques, résultats escomptés, risques à court et plus long terme).

- Stomie envisagée : contact avec un stomathérapeute avant l'intervention.
- Résection de l'ampoule rectale : altération de la fonction ano-rectale.
- Exérèse rectale ou moignon < 4 cm ou anastomose colo-aneale: réservoir colique en J (5 à 6 cm).
- Résection intersphinctérienne : risque de trouble de la continence.
- Radiothérapie et anastomose colorectale ou colo-aneale : altération du résultat fonctionnel.
- Fonctions urinaire et sexuelle : préserver l'innervation autonome (hors atteinte du fascia recti).

### PLACE DES TRAITEMENTS LOCAUX



**TRAITEMENT DU CANCER RECTAL  
EN PRÉSENCE DE MÉTASTASES HÉPATIQUES RÉSÉCABLES**



**TRAITEMENT ADJUVANT**

