

Le Thésaurus est un travail collaboratif sous égide de la Société Nationale Française de Gastroentérologie (SNFGE), la Fédération Francophone de Cancérologie Digestive (FFCD), de la Fédération Nationale des Centres de Lutte Contre le Cancer (Unicancer), du Groupe Coopérateur multidisciplinaire en Oncologie (GERCOR), de la Société Française de Chirurgie Digestive (SFCD), de la Société Française d'Endoscopie Digestive (SFED) et de la Société Française de Radiothérapie Oncologique (SFRO).

Chapitre : 7

Carcinome hépatocellulaire (cancer primitif du foie)

Date de cette version :

9/5/2014

Date de dernière mise à jour à vérifier sur www.snfge.org, rubrique TNCD

Mise en garde

Du fait de l'actualisation fréquente du TNCD, l'utilisation de ce document imprimé impose de **vérifier qu'une version plus récente** n'a pas été mise à disposition sur le site.

Si la date ci-dessus remonte à plus d'un an, ce document n'est certainement plus à jour et doit être remplacé par un nouveau.

7. Carcinome hépatocellulaire (cancer primitif du foie)

Groupe de travail : Jean-Frédéric Blanc (Coordonnateur du groupe, CHU Bordeaux) Jean-Claude Barbare (CHU Amiens), Valérie Boige (IGR, Villejuif), Karim Boudjema (Hôpital Pontchaillou, Rennes), Thomas Decaens (CHU Grenoble), Olivier Farges (Hôpital Beaujon, Clichy), Boris Guiu (CHU Montpellier), Philippe Merle (CHU Hôtel Dieu, Lyon), Janick Selves (Hôpital Purpan, Toulouse), Jean-Claude Trinchet (Hôpital Jean Verdier, Bondy), Gilles Créhange (Dijon)

Relecteurs de cette version : Thomas Aparicio (Hôpital Avicenne, Bobigny), Laurent Bedenne (CHU Dijon), Alexandra Heurgue-Berlot (CHU Reims), Alain Landau (CH Dreux), Jean-Marc Regimbeau (CHU Amiens), Bertrand Suc (CHU Toulouse).

Comment citer ce chapitre du TNCD ?

Blanc JF, Barbare JC, Boige V, Boudjema K, Créhange G, Decaens T, Farges O, Guiu B, Merle P, Selves L, Trinchet JC. «Carcinome hépatocellulaire». *Thésaurus National de Cancérologie Digestive*, mars 2014, en ligne [<http://www.tncd.org>]

7.1. Introduction

Le carcinome hépatocellulaire (CHC) se développe habituellement sur une cirrhose (75 à 80% des cas), plus rarement sur une hépatopathie chronique non cirrhotique, exceptionnellement sur un foie sain. En cas de cirrhose, il existe donc un cancer, un état précancéreux et une fonction hépatique précaire, particularités qui conditionnent le pronostic et la démarche thérapeutique. En France, l'incidence annuelle en 2012 est de 12.1/100.000 chez l'homme et de 2.4/100.000 chez la femme (rapport INVS 2013 www.invs.sante.fr). Comme dans les autres pays occidentaux, il a été constaté une forte augmentation d'incidence depuis 20 ans probablement liée à plusieurs facteurs, l'accroissement des cas liés au VHC, une meilleure identification diagnostique, ainsi qu'une meilleure prise en charge des autres complications de la cirrhose (Trinchet 2009). Il a été estimé par l'InVS et l'INca que le nombre de nouveaux cas de cancer primitif du foie en France était passé de 1800 en 1980 à 7100 en 2008 et 8723 en 2012. Le niveau de preuve de l'efficacité des traitements, en particulier à visée curative, est faible. Il n'existe pas de consensus sur la classification pronostique à utiliser. Le dépistage du CHC chez les malades atteints de cirrhose compensée par échographie semestrielle (Trinchet, Chaffaut et al. 2011, EASL-EORTC 2012) sans dosage de l'alpha-foetoprotéine est recommandé et permet de diagnostiquer le CHC au stade curable dans plus de 70% des cas (EASL-EORTC 2012).

7.2. Diagnostic - Explorations pré-thérapeutiques

7.2.1. Diagnostic

7.2.1.1. Evaluation du foie non tumoral

- Le diagnostic de la cirrhose peut être facile sur des critères cliniques, biologiques (TP, plaquettes, albuminémie, marqueurs de fibrose), endoscopiques (varices oesophagiennes), et morphologiques (dysmorphie hépatique et signes d'hypertension portale en échographie ou scanner).
- Si le patient est asymptomatique, une biopsie du foie non tumoral est indispensable pour faire la preuve de la cirrhose. La biopsie peut aussi apporter des arguments aidant à identifier la cause de

l'hépatopathie ou en faveur du sevrage alcoolique. Des méthodes alternatives non invasives (Fibrotest®, Fibromètre®, Hepascore®, Fibroscan®) sont validées par la Haute Autorité de Santé pour le diagnostic de cirrhose au cours de l'infection chronique par le VHC non traitée sans comorbidité et encore en cours d'évaluation pour les autres causes d'hépatopathie. En outre, la valeur de ces tests n'est pas connue en présence d'une tumeur hépatique.

7.2.1.2. Diagnostic du CHC

7.2.1.2.1. Introduction

Il est habituellement envisagé après la découverte d'une lésion focale nodulaire hépatique à l'échographie, ou à l'occasion de symptômes en cas de tumeur évoluée.

Après un engouement en faveur des critères de diagnostic non invasif (compréhensible compte tenu des difficultés fréquentes de la réalisation de la biopsie, et aussi parce que dans la majorité des cas aucun traitement spécifique du cancer ne pouvait être proposé), il convient d'en revenir à une attitude plus classique en oncologie plaçant la **preuve histologique comme référence du diagnostic de CHC**. En effet, à l'heure où plusieurs options thérapeutiques, y compris à visée curative, peuvent être proposées aux malades, le recours systématique aux critères non invasifs expose au risque d'erreur diagnostique, surtout en cas de nodule de diamètre inférieur à 3 cm (Compagnon, Grandadam et al. 2008). Le diagnostic des petits nodules découverts lors de la surveillance par échographie des malades atteints de cirrhose est souvent difficile ; le diagnostic de CHC ne peut être affirmé que dans environ un tiers des cas (Trinchet, Chaffaut et al. 2011). L'utilisation des critères non invasifs doit se faire dans des conditions techniques et d'interprétation rigoureuses, notamment des examens d'imagerie, ce qui nécessite d'être discuté en RCP. En l'absence de ces conditions, le recours à la biopsie est indispensable.

Par ailleurs, l'absence d'histologie pénalise la recherche dans la mesure où l'étude de fragments tumoraux est essentielle aux progrès des connaissances, telles que l'étude des mécanismes de la carcinogenèse et la détermination de biomarqueurs pronostiques et prédictifs de la réponse aux traitements (intérêt des tumorothèques).

7.2.1.2.2. Examens

7.2.1.2.2.1. Imagerie

La caractérisation du ou des nodule(s) repose sur l'examen de leur vascularisation.

Le scanner hélicoïdal et l'IRM avec triple acquisition artérielle, parenchymateuse et portale sont les deux examens de référence ; le signe le plus évocateur de CHC est l'existence d'un nodule **hypervascularisé** au temps artériel précoce avec lavage (**wash-out** : hypodensité ou hypointensité) à la phase portale ou à la phase tardive par rapport au parenchyme non-tumoral (EASL-EORTC 2012); cet aspect correspond à des nodules « déportalisés » ayant un apport artériel exclusif ; cette diminution du rehaussement au temps portal par rapport au foie non-tumoral est à distinguer

d'une simple diminution du signal par rapport au temps artériel, qui peut être observée dans presque toutes les tumeurs hépatiques bénignes et malignes.

L'IRM semble avoir des performances un peu supérieures au scanner, en termes de sensibilité, pour la détection et la caractérisation des nodules, permettant notamment de distinguer nodule de régénération et nodule cancéreux (Colli, Fraquelli et al. 2006). L'IRM est utile lorsque le scanner n'apporte pas les éléments nécessaires au diagnostic, mais apporte en général pour le chirurgien des renseignements morphologiques moins précis que le scanner.

L'échographie de contraste est le plus récent des examens permettant de caractériser la vascularisation d'un nodule. Sa sensibilité pour dépister l'hypervascularisation à la phase artérielle est supérieure à celle du scanner (Bolondi, Gaiani et al. 2005). La cinétique du « wash-out » en échographie de contraste semble corrélée à la différenciation de la tumeur (elle est d'autant plus lente que le CHC est bien différencié). Cependant, une étude récente montre que des cholangiocarcinomes peuvent avoir en échographie sonovue une dynamique de remplissage et de lavage identique à celle d'un CHC. De ce fait l'échographie avec produit de contraste ne peut plus être recommandée pour le diagnostic non invasif de CHC. (Rimola, Forner et al. 2009) Par ailleurs l'échographie de contraste n'est pas adaptée au bilan d'extension du fait de son incapacité actuelle à étudier l'ensemble du foie.

Par définition, un wash-out suppose l'existence d'une hypervascularisation à la phase artérielle, qui peut être fugace et survenir entre 15 et 30 secondes après le début de l'injection intraveineuse (soit avant l'enregistrement des images réalisées en scanner ou en IRM). Les nodules hypodenses à toutes les phases sont *a priori* des macronodules cirrhotiques ; ils doivent cependant être particulièrement surveillés en raison de leur risque de transformation en CHC. Une étude ayant comporté un suivi longitudinal rapporte l'apparition d'une prise de contraste dans 60 % des cas (Vullierme, Paradis et al. 2010).

7.2.1.2.2.2. Ponction biopsie du foie tumoral

La biopsie est utile au diagnostic. En son absence, il a été constaté un pourcentage non négligeable de patients transplantés « pour un très probable CHC de moins de 2 cm » sans tumeur retrouvée à l'analyse de l'explant hépatique (Compagnon, Grandadam et al. 2008). D'autre part, un certain nombre de nodules correspond, après examen histologique, à des nodules hépatocytaires bénins ou à des lésions non hépatocytaires (hémangiomes, cholangiocarcinomes) ; enfin, la cirrhose est un état pré-néoplasique où se développent des nodules cirrhotiques dont certains, les nodules dysplasiques, ont un potentiel certain de malignité, et dont le sous-typage histologique (bénins, dysplasiques de bas ou haut grade de malignité) est important pour la prise en charge.

La biopsie est également utile pour l'évaluation pronostique dans la mesure où le grade de différenciation tumorale est un facteur pronostique du CHC.

La biopsie utilisant des aiguilles de 14 à 18 G, qui fournit un matériel tissulaire permettant une analyse histologique, doit être préférée à la ponction aspiration à l'aiguille fine de 20 à 25 G qui ne permet qu'une analyse cytologique. Il est essentiel, chaque fois que c'est possible, de comparer des fragments de foie tumoral et non tumoral (Vullierme, Paradis et al. 2010).

La biopsie doit être faite au travers d'une épaisseur notable de parenchyme non tumoral et, surtout si une transplantation est envisagée, avec une protection du trajet pariétal (aiguille co-axiale).

Lorsqu'une transplantation est envisagée, la biopsie ne doit pas être faite avant d'avoir contacté le centre référent principalement en raison du risque d'essaimage du trajet de ponction, qui a été évalué à environ 2% (Stigliano, Marelli et al. 2007). En cas de traitement percutané, une biopsie par la même aiguille introductrice doit être faite lors de la première séance.

Une étude prospective a récemment évalué la performance de la biopsie dans le diagnostic des nodules solitaires de diamètre inférieur à 2 cm, détectés par échographie. Le diagnostic de CHC est confirmé à la première biopsie seulement dans 70 % des cas et, en cas de première biopsie négative, le taux de faux négatifs atteint encore 39 % à la seconde biopsie (Forner, Vilana et al. 2008). Il est probable que la performance de la biopsie sera augmentée par l'utilisation de marqueurs moléculaires de CHC, d'autant que certains de ces marqueurs sont applicables sur tissu fixé inclus en paraffine. Cependant, malgré des progrès rapides, les classifications moléculaires ne sont pas encore prêtes pour une utilisation en pratique clinique.

En pratique, il est important de noter qu'une **biopsie « négative » n'élimine pas le diagnostic de CHC**.

Selon les recommandations de l'AASLD, les biopsies des nodules de petite taille doivent être examinées par des anatomopathologistes experts. En cas de biopsie négative d'un nodule suspect, les malades doivent être suivis par échographie et/ou scanner ou IRM tous les 3 à 6 mois jusqu'à ce que le nodule disparaisse, augmente de taille ou remplisse les critères du diagnostic de CHC ; si le nodule augmente de taille et reste d'aspect atypique, une nouvelle biopsie est recommandée (EASL-EORTC, 2012).

7.2.1.2.3. Critères de diagnostic du CHC

La **REFERENCE** est l'**analyse histologique** d'un fragment tumoral obtenu par ponction dirigée sous échographie ou scanner, comparé, chaque fois que c'est possible, à un fragment de foie non tumoral prélevé simultanément (niveau de recommandation : accord d'expert).

Une **OPTION**, en cas de nodule découvert chez un malade atteint de cirrhose, est l'utilisation de **critères non invasifs** ; la validité de ces critères, **qui ont été actualisés en 2011 par l'AASLD** (Bruix and Sherman 2011), nécessite :

- **la certitude du diagnostic de cirrhose** ;
- le respect de recommandations d'ordre technique concernant la réalisation des examens d'imagerie, tels que décrites sur le site de la Société Française de Radiologie ;
- que le diagnostic soit validé par une RCP « spécialisée » (c'est-à-dire comportant au moins les compétences en hépato-gastroentérologie / hépatologie, radiologie diagnostique et interventionnelle, chirurgie hépatique et transplantation, et oncologie médicale et oncologie radiothérapie) (Bruix and Sherman 2011).

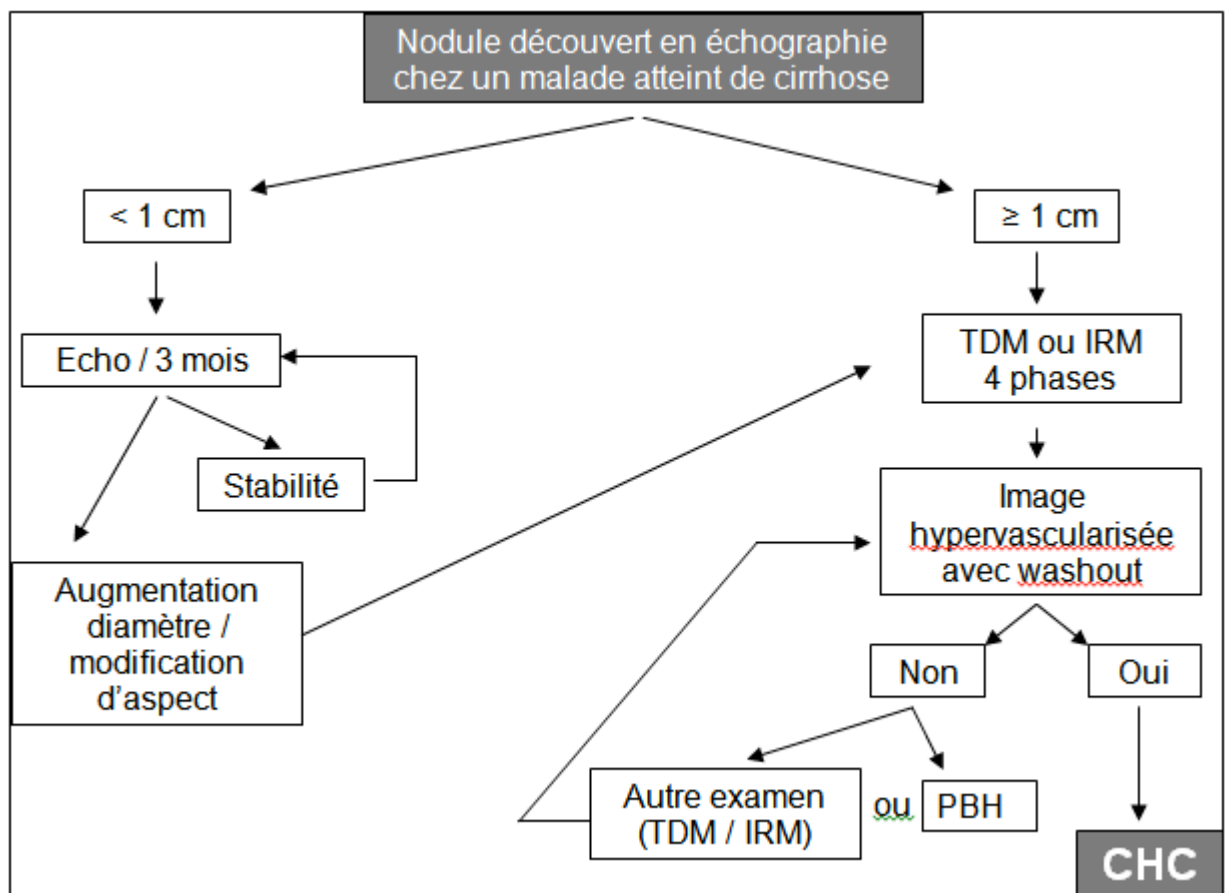
Dans ces conditions, le diagnostic de CHC peut être retenu pour les nodules de diamètre supérieur à 1 cm si, lors de l'exploration par une technique d'imagerie en coupe avec injection de produit de contraste et

acquisition en 4 phases (scanner ou IRM), l'aspect est typique de CHC (nodule hypervascularisé à la phase artérielle avec « washout » à la phase portale ou à la phase tardive).

Si l'aspect n'est pas typique, on peut soit explorer le nodule avec l'autre technique d'imagerie, soit réaliser une biopsie.

Les nodules de diamètre ne dépassant pas 1 cm doivent être surveillés par échographie (et/ou TDM-IRM ?) tous les 3 mois. S'il n'y a pas d'augmentation du diamètre avec un recul de 2 ans, on peut revenir à la périodicité habituelle de la surveillance échographique.

(Niveau de recommandation Grade C)



La présence de facteurs de risque de CHC (âge > 55 ans, sexe masculin, caractère évolué de la cirrhose), l'augmentation de la taille du nodule ou de l'alpha-fœtoprotéine (AFP) (en l'absence d'élévation importante des transaminases) lors d'un contrôle réalisé à court terme et la présence d'une obstruction portale ayant les caractères d'une thrombose tumorale (hypervascularisation et élargissement de la veine), sont également des arguments en faveur du diagnostic de CHC. Certains CHC (formes infiltrantes, 10-15 % des cas) sont de diagnostic difficile en l'absence de lésion focale visible en imagerie et sont habituellement peu accessibles au traitement.

Il est important de souligner qu'une élévation de l'alpha-foetoprotéine, même supérieure à 400 ng/ml n'est pas suffisante pour poser le diagnostic de CHC, une telle élévation pouvant être liée à d'autres types tumoraux (tumeurs germinales, autres tumeurs digestives) (Bruix and Sherman 2011; 2012) (EASL-EORTC 2012)

7.2.2. Eléments nécessaires à la discussion thérapeutique

Contrairement à toutes les autres tumeurs solides, pour lesquelles la décision thérapeutique est prise essentiellement en fonction de l'évaluation pronostique selon la classification TNM, il n'y a pas de classification pronostique consensuelle pour le CHC (Olthoff, Forner et al. 2011) De nombreuses classifications ou scores ont été proposés (Okuda, BCLC [qui est plus un algorithme thérapeutique qu'un score pronostique], CLIP, GRETCH, TNM-AJCC...) mais les études les comparant ont donné des résultats discordants. Même si la classification BCLC est souvent mise en avant dans les recommandations internationales, elle comporte certaines imperfections en particulier en situation palliative où la classe C regroupe des malades et des tumeurs hétérogènes de pronostic très différent. Pour l'inclusion dans les essais thérapeutiques en situation palliative, il a été ainsi montré que la classification du CLIP (Cancer of the Liver Italian Program) était la plus performante (Collette, Bonnetain et al. 2008).

En pratique, en dehors des essais, la **proposition thérapeutique** doit être élaborée en RCP en fonction de **trois critères, l'extension tumorale, l'état du foie non tumoral et l'état général du patient**.

7.2.2.1. Bilan d'extension tumorale

Il comporte, outre l'examen clinique et l'AFP, IRM abdominal + scanner thoracique (avec injection de produit de contraste) ou scanner thoraco-abdominal, afin de préciser la morphologie tumorale (localisation, nombre et taille des lésions, présence ou non d'une capsule et/ou de tumeurs « filles »), la vascularisation portale et sus-hépatique, l'existence ou non de localisations ganglionnaires ou viscérales (poumons, surrénales...), et le retentissement éventuel sur les voies biliaires. Le scanner permet le calcul des volumes hépatiques. L'écho-Doppler précise l'état du flux portal ou sus-hépatique. L'IRM peut être utile si le scanner ne caractérise pas suffisamment l'extension tumorale. Aucun examen d'imagerie ne détecte actuellement les CHC de très petite taille, fréquemment associés aux tumeurs visibles. Scanner cérébral et scintigraphie osseuse sont à effectuer seulement en cas de point d'appel clinique. Des développements sont en cours pour l'utilisation du TEP-scanner (Sharma, Martin et al. 2013) avec l'évaluation de nouveaux traceurs. Cependant, en dehors de protocole de recherche clinique le TEP-Scanner n'a pas de place dans le bilan d'extension du CHC.

7.2.2.2. L'évaluation du foie non tumoral est essentielle

La nature histologique du foie non tumoral, c'est-à-dire le **niveau d'atteinte en termes de fibrose**, doit être connue.

Il faut faire le bilan étiologique de l'hépatopathie, les indications thérapeutiques pouvant dépendre de l'étiologie.

En cas de fibrose sévère (cirrhose ou score Metavir F3), il convient d'évaluer la sévérité de l'hépatopathie : bilan clinique, biologique (TP, albuminémie, bilirubinémie, ALAT/ASAT), détermination du score de Child-Pugh, détermination du score MELD (Model for End-stage Liver Disease) si une transplantation est envisagée, et recherche de signes d'hypertension portale (endoscopie, échographie Doppler, numération plaquettaire). Lorsqu'une résection est envisagée, certains y ajoutent des tests « fonctionnels », (clairance du vert d'indocyanine) et/ou l'évaluation de l'hypertrophie du futur foie restant au décours d'une embolisation portale, et/ou, en l'absence de signes endoscopiques d'hypertension portale, une mesure de la pression portale par cathétérisme sus-hépatique.

Score de Child-Pugh

	1 point	2 points	3 points
Encéphalopathie	Absente	Confusion	Coma
Ascite	Absente	Minime	Abondante
Bilirubinémie (µmol/L)	< 35	35 à 50	> 50
Albuminémie (g/L)	> 35	28 à 35	< 28
TP (%)	> 50	40 à 50	< 40

Score total	Classe
5 et 6	A
7 à 9	B
10 à 15	C

Score MELD : adresse du site de la Mayo Clinic
<http://www.mayoclinic.org/meld/mayomodel6.html>

7.2.2.3. Bilan général

- L'état général et d'activité doit être évalué (grade OMS) ;
- Les comorbidités et cancers liés au terrain doivent être recherchés, en particulier en cas de cirrhose alcoolique et/ou de tabagisme associé, notamment si une transplantation est envisagée : insuffisance cardiaque et respiratoire, cancers broncho-pulmonaires, ORL et du tractus digestif supérieur.
- Les éléments constitutifs du syndrome dysmétabolique (HTA, diabète, dyslipidémie) et ses complications (en particulier les coronaropathies), doivent être recherchés car fréquemment associés au CHC et sources possibles de difficultés dans la prise en charge (risque opératoire, traitement par anti-agrégants plaquettaires, stents actifs...) ;
- Un bilan préopératoire en concertation avec l'anesthésiste (EFR, gazométrie, ECG, échocardiographie, scintigraphie myocardique...) doit être effectué si la chirurgie est envisagée; les contre-indications au sorafenib doivent être recherchées en cas d'orientation vers un traitement palliatif. Si une chimioembolisation par doxorubicine est envisagée, une échocardiographie doit être effectuée.

7.2.2.4. Au terme du bilan, il est nécessaire :

- d'avoir évalué l'état du foie non tumoral ;
- d'avoir la certitude ou au moins une forte probabilité du diagnostic de CHC ;
- d'avoir évalué l'extension tumorale ;
- d'avoir recherché des signes de mauvais pronostic (« agressivité de la tumeur »), c'est-à-dire une extension tumorale vasculaire locale, le caractère infiltrant de la tumeur, une AFP > 1 000 microg/L, ou une évolutivité rapide jugée sur l'imagerie et/ ou l'augmentation de la concentration sérique d'AFP.

7.3. Traitement

7.3.1. Traitements à visée curative

7.3.1.1.1. Transplantation

Elle n'est indiquée que chez les patients atteints de CHC sur cirrhose, chez qui elle est considérée comme le traitement « idéal » car ayant l'avantage de traiter la tumeur et sa cause. L'indication consensuelle est le CHC strictement localisé au foie, soit unique et mesurant moins de 5 cm de diamètre, soit sous forme de 2 ou 3 nodules ne dépassant pas 3 cm de diamètre, en l'absence de thrombose portale ou sus-hépatique, y compris segmentaire (= critères de Milan = « petit CHC »). Dans ces conditions, la transplantation hépatique (TH) guérit 2/3 des malades avec des résultats comparables à ceux de la TH pour cirrhose sans tumeur (Bruix and Sherman 2005) (Clavien, Lesurtel et al. 2012). Des études rétrospectives ont montré à 5 ans des taux de survie globale de 63 à 80% et des taux de récurrence de 4 à 20%. Cependant, de fréquentes contre-indications (âge, état physiologique, co-morbidités, intoxication alcoolique active, refus d'un traitement au long cours), et la pénurie de greffons en limitent les indications.

Le CHC représente actuellement en France environ 30 % des quelques 1000 transplantations réalisées chaque année. En pratique, une indication de TH est discutée chez environ 10% des patients atteints de CHC, et elle est effectivement réalisée chez 3 à 4%. Cette auto-limitation par les centres est la conséquence directe de la pénurie de greffons et l'on observe deux tendances pour optimiser les résultats de la transplantation. La première est de privilégier la résection ou la destruction percutanée pour les CHC de diamètre inférieur à 3 ou 2 cm. La seconde, à l'inverse, est d'élargir, de façon prudente, les indications de TH au-delà des critères de Milan. Plusieurs équipes ont en effet rapporté de bons résultats chez des malades rentrant dans des critères un peu plus larges que ceux de Milan (Critères de San Francisco, critères 5-5, critères « up-to seven ») (Decaens, Hurtova et al. 2009; Mazzaferro, Llovet et al. 2009). En France, cet élargissement raisonné des critères n'a pas été associé à une aggravation du pronostic, le taux de survie à 5 ans semblant identique à celui d'autres pays ayant conservé des critères de sélection plus restrictifs.

En pratique, en l'absence de consensus sur de nouveaux critères, pour les patients ayant un CHC au-delà des critères de Milan et pas de contre-indication à la TH, il est conseillé d'en référer à un centre de TH et de discuter cette option thérapeutique au cas par cas en RCP de recours.

En raison de l'allongement du délai avant TH, qui est passé pour les patients ayant un CHC de 3 mois dans la période 2003-2005 à 5 mois dans la période 2007-2008, il existe un risque de progression tumorale qui pose le

problème d'un traitement « d'attente ». Son intérêt et ses modalités ne sont pas clairement définis. La réalisation d'essais thérapeutiques est souhaitable. En pratique, en fonction de leur expérience et au cas par cas, la plupart des centres décident soit d'effectuer un traitement d'attente par chimioembolisation artérielle, soit d'opter pour un « premier traitement curatif », résection ou destruction percutanée. L'obtention d'un down-staging par ces traitements ramène dans les critères de Milan parfois ramener des tumeurs initialement au-delà des critères habituels de transplantation conduisant à re-discuter une transplantation. La place du down-staging dans la stratégie de transplantation n'est cependant pas validée.

La TH avec donneur vivant peut être envisagée si le délai d'attente prévisible paraît excessif, mais sa place est, et restera vraisemblablement, marginale.

En résumé, la transplantation s'inscrit dans une stratégie globale de prise en charge du CHC. De ce fait, le choix de réaliser des traitements en attente de greffe et le type de traitements doivent être établis en collaboration avec le centre de transplantation. Les patients potentiellement éligibles à une transplantation doivent donc être discutés dès le diagnostic initial de CHC, avant tout traitement, afin de définir avec le centre la meilleure stratégie.

7.3.1.1.2. Résection

Pour les CHC sur cirrhose, elle est discutée chez les patients ayant une fonction hépatique préservée (Child-Pugh A) et pas de signe d'hypertension portale (Bruix and Sherman 2005; Bruix and Sherman 2011) . Le volume du futur foie restant doit représenter au moins 40% du volume hépatique total. Lorsqu'une hépatectomie droite est envisagée, celle-ci ne doit être réalisée que si une embolisation portale droite préalable a induit une hypertrophie du foie gauche.

Dans ces conditions, la mortalité post-opératoire est < 5 %, et les taux à 5 ans de survie globale et sans récurrence sont respectivement d'environ 50% et 30% (Bruix and Sherman 2005). Du fait de l'amélioration du bilan pré-opératoire, de la technique chirurgicale et du contrôle de la maladie hépatique sous-jacente, des séries récentes ont rapporté un taux de survie sans récurrence à 5 ans de 65% (Cherqui, Laurent et al. 2009) voire plus (Lim, Chow et al. 2012)

On admet actuellement que le meilleur candidat à la résection a un seul nodule tumoral de moins de 5 cm. Il a cependant été publié par des centres spécialisés de bons résultats en termes de survie après résection de tumeurs plus volumineuses et/ou multiples (Regimbeau, Farges et al. 1999; Delis, Bakoyiannis et al. 2010). Chez les malades non-candidats à une TH, l'existence d'une thrombose portale néoplasique homolatérale à la tumeur n'est pas une contre-indication à la résection si elle n'atteint ni la convergence ni le tronc de la veine porte (Shi, Lai et al. 2010), le dossier devant être discuté au cas par cas en RCP.

Idéalement, la résection d'un CHC doit consister en une résection anatomique comportant des marges de 2 cm (Shi, Guo et al. 2007; Slim, Blay et al. 2009). La voie d'abord laparoscopique semble permettre d'étendre les indications de résections limitées aux patients Child-Pugh B ayant de petites tumeurs superficielles.

En l'absence de fibrose importante du foie non tumoral, la résection est le traitement de référence et les possibilités de résection sont plus importantes qu'en cas de cirrhose, même pour les grosses tumeurs.

7.3.1.1.3. Destruction percutanée

C'est une alternative à la chirurgie ; méthode simple et habituellement bien tolérée, elle a l'avantage de préserver le parenchyme non tumoral. L'alcoolisation a été remplacée par la radiofréquence, qui nécessite moins de séances et, surtout, est associée à une survie sans récurrence locale et globale plus longue (Cho, Kim et al. 2009). Un traitement par radiofréquence monopolaire est envisageable si la tumeur mesure moins de 3 cm de diamètre, est accessible à la ponction sous échographie ou scanner, et se situe à distance du hile, des grosses voies biliaires et des gros vaisseaux. L'existence d'une anastomose bilio-digestive ou d'une ascite importante sont des contre-indications. La présence d'un pacemaker nécessite un bilan et un suivi cardiologiques.

Les durées de survie les plus longues sont observées chez les malades en rémission complète après traitement d'un CHC ≤ 3 cm de diamètre (Camma, Di Marco et al. 2005). En cas d'impossibilité d'utiliser la radiofréquence monopolaire, le recours à l'alcoolisation percutanée est une alternative pour les CHC de diamètre < 2 cm.

Il est admis qu'un traitement par destruction percutanée doit être proposé aux malades ne relevant pas d'une résection ; en fait, cette hiérarchie entre les 2 méthodes ne repose pas sur un niveau de preuve suffisant pour les petits CHC. Deux essais randomisés, ont comparé résection et destruction percutanée mais, pour des raisons méthodologiques, ils ne permettent pas de conclusion formelle (Chen, Li et al. 2006; Huang, Yan et al. 2010). La comparaison « historique » des résultats entre radiofréquence et résection montre des taux de survie globale identique, bien qu'il ait été constaté plus de récurrences avec la radiofréquence ; il faut donc faire appel à d'autres critères de choix entre radiofréquence et résection que la survie et donc nécessairement à une discussion multidisciplinaire (voir Recommandations).

7.3.1.1.4. Traitement adjuvant

Après un traitement à visée curative par résection ou destruction percutanée, il y a un risque très élevé de récurrence locale (échec du traitement) ou à distance (nouveau CHC) ; cela pose le problème d'un éventuel traitement adjuvant ; un essai randomisé suggère l'intérêt de l'injection intra-artérielle hépatique de lipiodol radioactif (Lipiodol®) (Lau, Lai et al. 2008), néanmoins, du fait de sa toxicité, en particulier pulmonaire, le lipiodol n'est plus disponible en France. D'autres essais préliminaires suggèrent l'efficacité de l'immunothérapie passive et de l'administration de rétinoïdes. L'intérêt du sorafenib en situation adjuvante fait l'objet d'une étude randomisée de phase III dont les résultats ne sont pas encore disponibles. Cependant, il n'y a pas suffisamment de preuves pour recommander actuellement un traitement adjuvant (Bolondi, Gaiani et al. 2005; Bruix and Sherman 2005; Trinchet 2009; Bruix and Sherman 2011; EORTC-EASL2012). En revanche, il est certain que la prise en charge parallèle de l'hépatopathie chronique améliore son pronostic et il est possible que cela réduise le risque de récurrence tumorale. Cette prise en charge concerne le traitement étiologique, la prise en charge des comorbidités et, en cas de cirrhose, la prévention des complications de l'hypertension portale.

7.3.1.2. Traitements palliatifs

7.3.1.2.1. Chimioembolisation artérielle

Deux essais de phase III et deux méta-analyses ont rapporté en 2002 une prolongation de survie (+ 20% de survie à 2 ans) chez les malades traités (Llovet and Bruix 2003; Bruix and Sherman 2011). La différence avec les essais négatifs précédents était que seuls les malades ayant une fonction hépatique conservée avaient été inclus ; d'autre part, les malades étaient atteints principalement de CHC sur maladie chronique du foie d'origine virale. L'intérêt de la chimioembolisation (CE) chez les malades atteints de CHC sur cirrhose alcoolique reste controversé: les résultats de l'essai FFCD 9402 (absence de gain de survie chez les malades traités) confirment ceux des études précédentes concernant les mêmes populations de malades (Doffoel, Bonnetain et al. 2008). L'indication consensuelle pour la CE est « traitement palliatif de première ligne des CHC évolués (c'est-à-dire en pratique surtout multinodulaire), en l'absence de métastase et d'anomalie significative du flux portal, chez les malades Child-Pugh A, (les thromboses portales non tronculaires ne sont pas une contre-indication) ou B7, asymptomatiques et en bon état général OMS 0) » (Bruix and Sherman 2005; EORTC-EASL 2012).

Les modalités de réalisation de la CE (type de chimiothérapie, agent d'embolisation, avec ou sans lipiodol, répétition systématique ou à la demande des séances) et de surveillance après traitement ne sont pas consensuelles.

De nouvelles modalités de CE utilisant des microsphères chargées de cytotoxiques sont en évaluation ; elles ont l'avantage d'une meilleure standardisation de la technique, mais, bien qu'une meilleure biodisponibilité du cytotoxique sur le site tumoral ait été constatée, leur supériorité sur la CE conventionnelle n'a pas été démontrée en termes de survie (Lammer, Malagari et al. 2010).

Il existe un rationnel scientifique en faveur de l'association de la CE et d'agents anti-angiogènes. Cependant une telle association (que cela soit avec le Sorafénib (Lencioni, Llovet et al.2012) ou le Brivanib (Kudo, Finn et al.2013)) n'a pas montré d'allongement de la survie globale dans les études cliniques de phase II et III et ne doit donc pas être utilisée en pratique clinique en l'état actuel des connaissances.

7.3.1.2.2. Traitements médicamenteux

Le tamoxifène, les **anti-androgènes**, l'**interféron** et l'**octréotide** sont inefficaces (Bruix and Sherman 2011). Malgré la constatation de l'existence de réponses tumorales avec les chimiothérapies systémiques ou intra-artérielles hépatiques, aucune étude phase III n'a démontré leur efficacité. Ainsi, il n'existe pas de chimiothérapie de référence pour le traitement du CHC évolué, ce type de traitement ne devant être prescrit que dans le cadre d'essais thérapeutiques.

Dans un essai clinique phase III randomisé (essai SHARP, N inclus = 602), ayant comparé **sorafénib** et placebo chez des malades atteints de CHC évolué, il a été constaté un allongement significatif de la survie globale (médiane : 10,7 mois vs 7,9 mois) et de la survie sans progression (5,5 mois vs 2,8 mois) chez les malades traités par sorafénib, mais sans amélioration de la survie sans progression clinique et sans qu'il soit constaté de réponses tumorales (réponses partielles : 2,3%). Des effets indésirables sévères (grade ≥ 3) ont été observés chez 8% des malades traités (diarrhée et syndrome mains-pieds) (Llovet, Ricci et al. 2008). Des résultats identiques ont été constatés dans un

essai phase III effectué avec les mêmes critères d'inclusion dans la zone Asie-Pacifique (Cheng, King et al. 2009). A la suite de ces essais, le sorafénib (Nexavar®) a bénéficié d'une extension d'AMM en octobre 2007 avec le libellé « indiqué dans le traitement du carcinome hépatocellulaire ». Considérant cette indication comme insuffisamment précise, compte tenu des critères d'inclusion et des résultats de l'essai SHARP, un groupe de travail PRODIGE-AFEF a retenu comme indication du sorafénib (Nexavar®): « **Traitement palliatif du CHC non éligible pour un traitement spécifique (TH, résection chirurgicale, destruction percutanée, CE), ou en récurrence après traitement spécifique, chez les malades en état général conservé (OMS 0 à 2) et Child-Pugh A** » (Boige, Barbare et al. 2008). Cette recommandation a été reprise par la Commission de la Transparence de la HAS en mars 2008. Une attention particulière doit être portée au bon usage du sorafénib exposé dans le texte de recommandation du groupe de travail PRODIGE-AFEF (Boige, Barbare et al. 2008), dans une mise au point récente (Rosmorduc, Chevreau et al. 2010) et dans le résumé des caractéristiques du Nexavar®. Bien que dans l'essai SHARP l'administration de sorafénib n'ait été interrompue qu'en cas de progression symptomatique, la majorité des experts est en faveur de l'arrêt du traitement lorsqu'il est constaté une progression tumorale avérée en imagerie, et recommandent, en ce cas, l'inclusion dans un essai de traitement de deuxième ligne.

Un grand essai randomisé de phase III présenté à l'ASCO 2011 a confirmé chez plus de 1000 patients la supériorité du sorafénib sur le sunitinib avec une meilleure survie globale (médiane 10,2 mois vs 7,9 mois, $p < 0,001$) et beaucoup moins de décès toxiques (1% vs 9%) (Cheng A. Proc ASCO 2011 : abstr 4000).

Dans des essais phase II, il a été constaté une activité antitumorale avec d'autres thérapies ciblées, comme le bevacizumab. Néanmoins, aucune autre thérapie ciblée n'a montré à ce jour une efficacité supérieure au sorafénib en phase III, que cela soit en comparaison directe au sorafénib pour le Brivanib (Johnson, Qin et al. 2013) ou en association avec une thérapie ciblée (Erlotinib) ou une chimiothérapie (étude Gonext/Prodige 10). Par ailleurs, la pravastatine, dont l'efficacité contre placebo avait été suggérée par un essai randomisé asiatique, n'apporte pas de bénéfice par rapport au sorafénib seul (résultat de l'étude intermédiaire de l'essai PRODIGE 11).

7.3.1.3. Méthodes en développement

Elles ont été évaluées seulement dans des essais de phase II. La preuve de leur efficacité n'ayant pas été démontrée, leur emploi doit être réservé aux essais thérapeutiques, ou discuté en RCP de recours, dans des cas où aucun autre traitement validé n'est possible.

7.3.1.3.1. La radiochirurgie ou radiothérapie stéréotaxique (6 à 20 Gy/séance)

Ce traitement a été évalué depuis le début des années 90 par quelques équipes expertes. Aujourd'hui, les résultats d'études de phase I et II permettent de montrer la faisabilité et la reproductibilité de la technique à plus grande échelle grâce aux accélérateurs de dernière génération avec des taux de complications rares.

Les résultats en termes de contrôle local à 1 an et 2 ans varient entre 90-100% avec des taux de survie globale à 1 an et 2 ans de 80-90% et 70% respectivement. Cette technique est réalisable même pour de gros CHC qui ne sont pas une contre-indication à la radiothérapie stéréotaxique (6 séances de 6 à 9Gy en fonction de la dose reçue par le foie sain) (Andolino 2011, Kwon 2010, Bujold 2013).

La radiothérapie stéréotaxique peut être offerte dans des services français spécialisés avec des équipements dédiés et une équipe de radiothérapeutes et de physiciens médicaux expérimentés dans la délivrance de la radiothérapie stéréotaxique. Ces traitements nécessitent des accélérateurs de particules de dernière génération avec système d'imagerie embarqué permettant de réaliser des techniques de gating respiratoire pendant la planification de traitement ou de tracking hépatique pendant les séances. Des systèmes de contention dédiés sont nécessaires.

Ce traitement reste encore réservé aujourd'hui aux patients non accessibles à la résection chirurgicale, la transplantation et la radiofréquence.

7.3.1.3.2. Radiothérapie conformationnelle focalisée à haute dose (≤ 5 Gy/séance)

Un nodule de CHC peut être stérilisé par radiothérapie externe conformationnelle focalisée à haute dose avec une tolérance acceptable chez les patients Child-Pugh A (Merle 2009). Cette technique a l'avantage de délivrer de fortes doses d'irradiation sur le nodule tumoral en épargnant, de façon relative, le parenchyme hépatique péri-tumoral. Elle ne doit être discutée que chez les patients ayant un CHC < 5 cm et qui ne peuvent pas bénéficier des options potentiellement curatives. Pour les CHC de plus grande taille (5 - 10 cm), la radiothérapie conformationnelle est possible mais est limitée par la dose reçue par le volume de foie sain. Une évaluation de la faisabilité technique doit être évaluée seulement après réalisation d'un scanner de simulation. Ce traitement reste un traitement palliatif. La radiothérapie de conformation couplée à la CE semble capable de donner une réponse tumorale complète mais le bénéfice sur la survie n'a pas été établi.

7.3.1.3.3. Chimioembolisation artérielle hypersélective

Une étude rétrospective a suggéré que la CE hypersélective était plus efficace que la CE conventionnelle en termes de nécrose tumorale chez des malades en attente de transplantation hépatique (Dharancy 2007). La sélectivité du cathétérisme semble permettre de traiter la tumeur sans « déborder » sur le foie non tumoral. Il pourrait s'agir d'un traitement à visée curative pour des CHC de petite taille en cas d'impossibilité du traitement chirurgical et de la destruction percutanée. Pour être réalisable la CE hypersélective doit s'adresser à une tumeur mono- ou pauci pédiculée, et donc plutôt périphérique que centro-hépatique, et pas trop volumineuse ($< 8 - 10$ cm). L'état du foie non tumoral ne semble pas être un facteur limitant puisque le parenchyme non tumoral n'est pas concerné ; des résultats préliminaires suggèrent qu'une nécrose complète est obtenue dans plus de 50% des cas.

7.3.1.3.4. Radioembolisation

Cette nouvelle méthode de traitement consiste en l'injection intra-artérielle hépatique de microsphères porteuses d'Yttrium-90, émettrices de rayonnement bêta, associant donc une radiothérapie « interne » et une embolisation. L'intérêt de cette méthode est l'absence de nécessité d'isoler le patient en chambre plombée après la procédure. L'absence de perfusion portale reste une contre indication. Dans des études rétrospectives et de cohorte, le taux de réponse était de 40 à 50%, le temps à progression était de 13 mois et la médiane de survie globale était de 20 mois

(Salem, Lewandowski et al. 2011) . Dans deux études rétrospectives comparatives, la radioembolisation entraînait un temps à progression supérieur et un taux de complication moindre que la chimioembolisation, mais il n'a pas été constaté de différence de survie globale entre les deux méthodes (Hilgard, Hamami et al. 2010; Salem, Lewandowski et al. 2011). La place de la radio-embolisation dans la stratégie thérapeutique n'est pas encore définie et ce traitement est actuellement évalué dans des essais thérapeutiques et reste non accessible en France en dehors de ces essais cliniques.

7.3.1.3.5. Nouvelles modalités de destruction percutanée

De nouvelles méthodes (radiofréquence multipolaire, micro-ondes de seconde génération, électroporation irréversible) sont en cours d'évaluation. Notamment, l'utilisation de sondes multipolaires permettrait de traiter de façon curative des tumeurs plus volumineuses, en particulier celles mesurant entre 3 et 5 cm, voire plus (Seror, N'Kontchou et al. 2008)

L'association CE - destruction percutanée semble également permettre le contrôle de tumeurs plus volumineuses jusqu'à 7 cm.(Peng, Zhang et al. 2013). L'intérêt de cette association reste cependant à évaluer dans de plus larges essais cliniques.

7.3.2. Références - Options - Etudes cliniques

7.3.2.1. CHC sur cirrhose

La discussion se fait à partir de 2 critères principaux, l'extension tumorale et l'état anatomique et fonctionnel du foie non tumoral. D'autre part, les indications de résection, destruction percutanée et CE sont limitées aux malades en bon état général (OMS 0) et celles du sorafénib aux malades en état général « conservé » (OMS \leq 2).

En pratique, en RCP, 2 situations peuvent être constatées en termes d'extension tumorale. Si le malade est atteint de CHC entrant clairement dans les critères de Milan, ou au contraire ne relevant à l'évidence que d'un traitement palliatif (métastase, extension vasculaire...), l'option thérapeutique doit être discutée en fonction du score de Child-Pugh. Si, en revanche, chez des malades Child-Pugh A, l'option curative ou palliative n'est pas évidente, c'est-à-dire lorsque la tumeur pourrait éventuellement bénéficier d'un traitement à visée curative (nodule unique volumineux relevant éventuellement d'une résection, malade transplantable entrant dans les « nouveaux » critères de transplantabilité), ou si aucun des traitements validés n'est possible, il est recommandé de discuter le dossier en **RCP spécialisée de recours** afin de bénéficier, en particulier, de l'expertise d'équipes de transplantation, et de radiologie interventionnelle (Niveau de recommandation Grade D).

7.3.2.1.1. Petit CHC

1 nodule < 5 cm ou 2 à 3 nodules < 3 cm (Critères de Milan)

7.3.2.1.1.1. Cirrhose Child-Pugh A

Recherche de **contre-indication à la transplantation hépatique (TH)** : âge > 70 ans, métastase extra hépatique y compris ganglionnaire, maladie extra hépatique sévère, infection VIH non contrôlée, obstruction portale néoplasique.

7.3.2.1.1.1. En l'absence de contre-indication à la TH :

Références

Référer à un centre de transplantation (Niveau de recommandation Grade B).

Discussion d'un traitement local (résection hépatique, destruction percutanée, CEL). Selon les équipes, trois **OPTIONS** peuvent être discutées : a) mise sur liste d'attente sans traitement néo adjuvant si le délai d'attente prévisible est court ; b) traitement local et mise sur liste d'attente ; c) traitement local à visée curative (destruction percutanée ou résection), transplantation «de sauvetage» discutée en cas de récurrence, option à privilégier en cas de CHC inférieur à 2-3 cm de diamètre. La stratégie thérapeutique doit être d'emblée discutée avec le centre de transplantation (Niveau de recommandation Grade C).

7.3.2.1.1.2. En présence de contre-indication à la TH :

Références

Discussion au cas par cas entre résection et destruction percutanée, alcoolisation, (Niveau de recommandation Grade B).

En cas de contre-indication à la résection ou à une destruction per-cutanée, discussion de radiothérapie stéréotaxique dans un centre régional de référence (Avis d'expert)

CRITERES PERMETTANT DE CHOISIR ENTRE DESTRUCTION PERCUTANEE ET RESECTION CHIRURGICALE EN CAS DE PETIT CARCINOME HEPATOCELLULAIRE. (AUCUN CRITERE N'EST EN LUI-MEME DECISIF)

	Destruction percutanée	Résection
Nombre et taille des nodules tumoraux	nodule unique ≤ 3 cm	nodule unique de 3 à 5 cm
	2 ou 3 nodules situés dans des zones éloignées	2 ou 3 nodules situés dans le même segment
Localisation des nodules tumoraux	profonde	superficielle
Fonction hépatique	bonne _a	excellente _b
Hypertension portale	oui	Non

- a Malades appartenant principalement à la classe A de Child-Pugh.
- b Critères à définir.

- **Traitement néo-adjuvant ou adjuvant après résection ou radiofréquence :**

Références

- **Pas de traitement adjuvant** (Niveau de recommandation : Grade C)
- **Prise en charge de l'hépatopathie chronique :**
 - Traitement étiologique : arrêt de l'alcool, éradication du VHC, contrôle du VHB...
 - Prise en charge des comorbidités : alcool, surpoids, diabète...
 - En cas de cirrhose, recherche de VO et autres lésions d'HTP et traitement préventif éventuel.

Etudes cliniques

Essai RTF-2 : étude pilote de phase-II non randomisée multicentrique testant l'efficacité et la tolérance de l'association chimioembolisation + radiothérapie de conformation comme approche néoadjuvante de la résection chirurgicale du carcinome hépatocellulaire de grande taille (> 5 cm).

Promoteur : Hospices Civils de Lyon (HCL) Centre Hospitalier Universitaire (CHU)

Coordonnateurs :

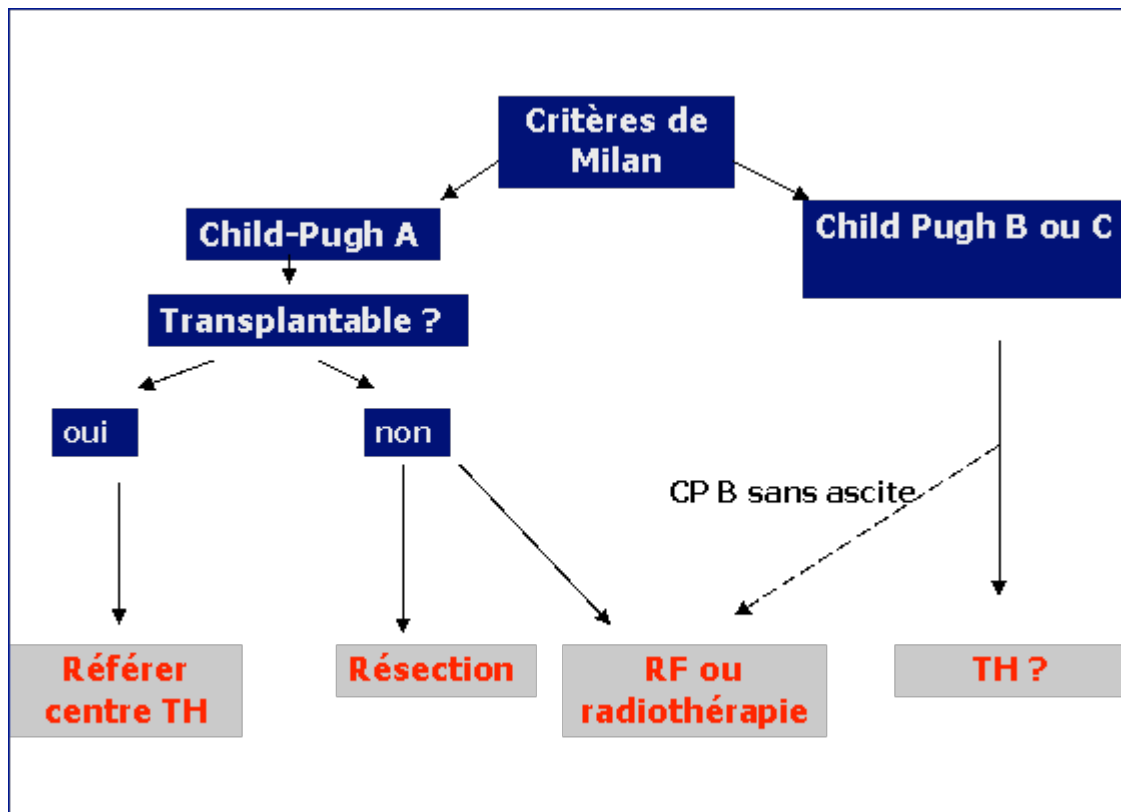
phmerle@lyon.inserm.fr
francoise.mornex@chu-lyon.fr

7.3.2.1.1.2. Cirrhose Child-Pugh B et C

Le problème thérapeutique est la sévérité de la cirrhose et non le CHC.

Références

- **Transplantation hépatique** (TH) pour cirrhose grave, à discuter avec un centre de référence (*Niveau de recommandation : Grade C*).
- Si contre-indication à la TH : **destruction percutanée** pour les malades de la classe B de Child-Pugh n'ayant pas d'ascite (*Niveau de recommandation : Grade C*).
- Lorsqu'un traitement étiologique est possible (sevrage alcoolique, éradication virale C, contrôle de la réplication virale B...), la cirrhose peut s'améliorer et la discussion thérapeutique vis-à-vis du CHC peut être réévaluée.



7.3.2.1.2. CHC non curable

7.3.2.1.2.1. Cirrhose Child-Pugh A

Références

- En l'absence d'obstruction portale et de métastase extra-hépatique :

Chimioembolisation artérielle (Niveau de recommandation Grade A)

Etudes cliniques

PRODIGE 16 – SATURNE : essai randomisé en double aveugle de phase II/III évaluant la chimioembolisation combinée au sunitinib ou à un placebo chez des patients atteints de carcinome hépatocellulaire. Essai intergroupe PRODIGE (FFCD- FNCLCC) – AFEF.

Coordonnateurs :

m-hebbar@chru-lille.fr
jean-didier.grange@tnn.ap-hop-paris.fr
debaere@igr.fr

TACERTE : efficacité de l'association de la radiothérapie conformationnelle (RTC) à haute dose et de la chimioembolisation intra-artérielle hépatique utilisant des DC Beads (TACE DC Beads) dans le traitement du carcinome hépatocellulaire (CHC)

Coordonnateur :

cyrille.feray@univ-nantes.fr

- En cas de non-indication de la chimioembolisation (N+, M+, anomalie du flux portal) ou d'échec chez un patient à l'état général conservé (OMS ≤ 2) :

Références

Sorafénib (*Niveau de recommandation : Grade A*)

Etudes cliniques

Traitement de première ligne

Etude SARAH (Sorafenib versus Radioembolization in Advanced Hepatocellular carcinoma) - essai ouvert, multicentrique, prospectif, randomisé de phase III

Coordonnateur : Pr Vilgrain

Etude Soramic : essai ouvert multicentrique prospectif comparant l'association de sorafénib et radioembolisation par microsphères chargées à l'yttrium-90 versus sorafénib seul. Promoteur: SIRTEX

Coordonnateur: Pr Rosmorduc

ABBOTT M10-963 : Etude de phase III, randomisée, en ouvert, évaluant l'efficacité et la tolérance du linifanib (ABT-869) versus sorafénib chez des patients atteints d'un carcinome hépatocellulaire avancé (CHC).

Promoteur : Abbott

EISAI E7080-G000-304: Etude de phase III, randomisée, en ouvert, évaluant l'efficacité et la tolérance du Lenvatinib (E7080) versus sorafénib chez des patients atteints d'un carcinome hépatocellulaire avancé (CHC).

Promoteur : ESAI

Coordonnateur national

jean-frederic.blanc@chu-bordeaux.fr

Traitement de deuxième ligne

Etude LY2157299 : Randomized phase II study of LY2157299 in patients with hepatocellular carcinoma who have had disease progression on sorafenib or are not eligible to receive sorafenib.

Promoteur : Eli Lilly

Etude ARQ197-A-U303 : Etude de phase 3 randomisée, en double aveugle, du tivantinib (arq 197) dans le carcinome hépatocellulaire inopérable avec hyperexpression de met ayant reçu un traitement systémique antérieur.

Promoteur: Daiichi Sankyo

Etude Exelixis KL184-309: A Phase 3, Randomized, Double-blind, Controlled Study of Cabozantinib (XL184) vs Placebo in Subjects with Hepatocellular Carcinoma Who Have Received Prior Sorafenib
Promoteur: Exelixis

Etude ReLIVE: Etude ouverte multicentrique, randomisée et contrôlée comparant l'efficacité et la tolérance de 2 doses de Doxorubicine-Transdrug™ (DT) (20 mg/m² et 30 mg/m²) en perfusions intraveineuses lentes et répétées par rapport aux traitements habituels chez les patients atteints de Carcinome Hépatocellulaire (CHC) avancé après progression ou intolérance au Sorafenib.
Promoteur : Bioalliance

Etude AB10006: A prospective, multicentre, open-label, randomised, uncontrolled, phase 1/2 study to evaluate efficacy and safety of masitinib in combination with etoposide, or masitinib in combination with irinotecan in patients with advanced hepatocellular carcinoma and who relapsed after a first line therapy with sorafenib.
Promoteur: AB Science

7.3.2.1.2.2. Cirrhose Child-Pugh B ou C

Références

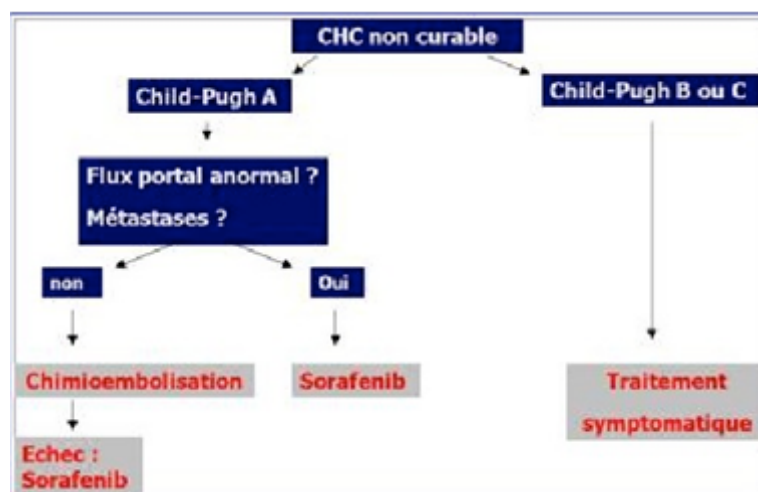
Traitement symptomatique (*Niveau de recommandation Grade C*)

Etudes cliniques

Essai PRODIGE 21-AFEF de phase II randomisé comparant l'administration en continu de sorafenib (800 mg/j) ou de pravastatine (40 mg/j) ou de l'association sorafenib-pravastatine ou des soins de support pour le traitement palliatif du carcinome hépatocellulaire sur cirrhose Child B.

Coordonnateurs :

jean-frederic.blanc@chu-bordeaux.fr
boucher@rennes.fnclcc.fr



7.3.2.2. CHC sur foie non cirrhotique

Références

Résection (*Niveau de recommandation : Grade C*).

Les indications sont plus larges que lorsqu'il existe une cirrhose. L'examen histologique du foie non tumoral est donc indispensable et doit être disponible au moment de la discussion en RCP. La résection donne de bons résultats lorsqu'il n'y a pas d'envahissement portal.

Options

Si une indication de résection n'est pas retenue, la discussion des autres méthodes thérapeutiques se fait selon les mêmes critères que lorsqu'il existe une cirrhose (*Niveau de recommandation : Grade D*).

7.4. Surveillance (niveau de recommandation, avis d'experts)

Il n'existe pas de données dans la littérature permettant de recommander une surveillance optimale, notamment en ce qui concerne sa durée ; il est probable, mais pas formellement démontré, que le risque de cancer soit plus élevé chez les patients ayant déjà eu un CHC que chez les patients « naïfs » de tumeur.

L'IRM est la modalité de choix pour la surveillance post-thérapeutique du foie. Lorsque l'IRM n'est pas disponible, un scanner hépatique peut être réalisé. Il n'y a pas lieu de surveiller le poumon avec la radiographie pulmonaire : le scanner thoracique est la modalité de choix.

Les critères de jugement sont les critères RECIST modifiés c'est-à-dire appliqués à la partie de la tumeur prenant le contraste à la phase artérielle (considérée comme tumeur « viable ») : **réponse complète** si disparition des lésions cibles, **réponse partielle** si diminution d'au moins 30% de la somme des diamètres des tumeurs « viables », **progression** si apparition d'une nouvelle lésion « viable » ou augmentation d'au moins 20% de la somme des diamètres des tumeurs « viables », en prenant comme référence la plus petite somme de ces diamètres depuis le début du traitement, **stabilisation** dans tous les autres cas (Llovet, Di Bisceglie et al. 2008; Vilgrain 2010).

Lorsque la concentration sérique d'AFP était élevée avant traitement, sa normalisation après traitement curatif est un autre argument important pour évaluer l'efficacité thérapeutique. Dans ce cas, le dosage périodique de l'AFP est également recommandé pour dépister une récurrence. En cas d'hépatopathie chronique « active », la concentration basale de l'AFP sérique (qui peut être modérément élevée) doit être prise en compte dans l'interprétation des résultats.

7.4.1. Après transplantation

Les modalités seront discutées avec le centre de transplantation. Il convient de surveiller les patients de manière étroite durant les 2 premières années durant lesquelles le taux de récurrence est le plus élevé. Les sites extra hépatiques (en particulier le poumon) sont les plus fréquemment atteints lors d'une récurrence. Les modalités de surveillance

pourront être adaptées selon les risques individuels de récurrence (taille et nombre de tumeurs, envahissement vasculaire, différenciation, AFP).

7.4.2. Après résection

Le taux élevé de récurrence sous forme essentiellement hépatique uni- ou pauci-nodulaire justifie une surveillance étroite :

* Clinique + biologie (test hépatiques et AFP) tous les 3 mois la première année puis tous les 6 mois.

* Scanner thoracique tous les 6 mois pendant 2 ans.

* Imagerie hépatique : on distingue deux périodes successives :

1. Surveillance post-thérapeutique

IRM (ou à défaut TDM) hépatique - échographie du foie par un opérateur entraîné en alternance tous les 3 mois pendant 2 (à 3) ans.

En l'absence de facteurs de risque (nombre de nodules < 3, taille < 5cm, absence d'envahissement vasculaire, tumeur bien différenciée), certains préconisent cette surveillance pendant seulement 1 an.

2. Après cette surveillance, détection de nouveaux CHC

Deux **OPTIONS** possibles :

a) IRM (ou à défaut TDM) hépatique tous les 6 mois à vie

b) Echographie hépatique tous les 6 mois à vie.

7.4.3. Après destruction percutanée

* Clinique + biologie (test hépatiques et AFP) tous les 3 mois la première année puis tous les 6 mois.

* Scanner thoracique tous les 6 mois pendant 2 ans.

* Imagerie hépatique : on distingue deux périodes successives :

1. Surveillance post-thérapeutique

IRM hépatique à M1 puis IRM (ou à défaut TDM) hépatique - échographie du foie par un opérateur entraîné en alternance tous les 3 mois pendant 2 (à 3) ans.

En l'absence de facteurs de risque (nombre de nodules > 3, nodule > 3cm, si utilisation d'une technique monopolaire, proximité d'un vaisseau ≥ 4 mm), certains préconisent cette surveillance pendant seulement 1 an.

2. Après cette surveillance, détection de nouveaux CHC (en raison de l'état précancéreux du parenchyme cirrhotique)

Deux attitudes possibles :

a) IRM (ou à défaut TDM) hépatique tous les 6 mois à vie

b) Echographie hépatique tous les 6 mois à vie.

7.4.4. Après radiothérapie stéréotaxique

Une IRM est souhaitable et ne doit pas être programmée trop précocement (plutôt entre 4 et 6 mois après la fin du traitement) pour ne pas interpréter une réaction de VOD comme une poursuite évolutive.

La poursuite de la surveillance n'est pas standardisée mais pourrait être identique à celle préconisée après chirurgie ou destruction per-cutanée (avis d'expert).

7.4.5. Après chimioembolisation

Contrôle 6 semaines après une séance, avec évaluation clinique et biologique (tests hépatiques et AFP) et IRM hépatique (+ scanner sans injection en cas de chimioembolisation lipiodolée).

Etant donné l'hétérogénéité des pratiques, les modalités de surveillance seront adaptées au cas par cas et en fonction du rythme des sessions.

7.4.6. En cas de traitement par sorafénib (avis d'expert)

Une surveillance clinique + biologie (test hépatiques et AFP) des patients sous sorafénib est recommandée tous les mois.

Imagerie tous les 2 à 3 mois par scanner thoraco-abdomino-pelvien ou IRM hépatique et scanner thoracique.

7.4.7. Dépistage d'autres cancers (absence de consensus d'expert)

Liés à l'intoxication alcool-tabagique éventuelle.

Références bibliographiques

- Andolino, DL., Johnson CS. Et al. (2011). " Stereotactic body radiotherapy for primary hepatocellular carcinoma." *Int J Radiat Oncol Biol Phys.* 15;81(4):447-53.
- Boige, V., J. C. Barbare, et al. (2008). "[Use of sorafenib (Nexavar) in the treatment of hepatocellular carcinoma: PRODIGE AFEF recommendations]." *Gastroenterol Clin Biol* **32**(1 Pt. 1): 3-7.
- Bolondi, L., S. Gaiani, et al. (2005). "Characterization of small nodules in cirrhosis by assessment of vascularity: the problem of hypovascular hepatocellular carcinoma." *Hepatology* **42**(1): 27-34.
- Bruix, J. and M. Sherman (2005). "Management of hepatocellular carcinoma." *Hepatology* **42**(5): 1208-1236.
- Bruix, J. and M. Sherman (2011). "Management of hepatocellular carcinoma: an update." *Hepatology* **53**(3): 1020-1022.
- Bujold A, Massey CA, et al. (2013) "Sequential phase I and II trials of stereotactic body radiotherapy for locally advanced hepatocellular carcinoma." *J Clin Oncol.* 31(13):1631-9.
- Camma, C., V. Di Marco, et al. (2005). "Treatment of hepatocellular carcinoma in compensated cirrhosis with radio-frequency thermal ablation (RFTA): a prospective study." *J Hepatol* **42**(4): 535-540.
- Chen, M. S., J. Q. Li, et al. (2006). "A prospective randomized trial comparing percutaneous local ablative therapy and partial hepatectomy for small hepatocellular carcinoma." *Ann Surg* **243**(3): 321-328.
- Cheng, A. L., C. King, et al. (2009). "Patient 3: 19-year-old man with acute knee pain and swelling and a 2-year history of recurrent similar symptoms." *Br J Sports Med* **43**(12): 950, 957-958.
- Cherqui, D., A. Laurent, et al. (2009). "Liver resection for transplantable hepatocellular carcinoma: long-term survival and role of secondary liver transplantation." *Ann Surg* **250**(5): 738-746.
- Cho, Y. K., J. K. Kim, et al. (2009). "Systematic review of randomized trials for hepatocellular carcinoma treated with percutaneous ablation therapies." *Hepatology* **49**(2): 453-459.
- Clavien, P. A., M. Lesurtel, et al. (2012). "Recommendations for liver transplantation for hepatocellular carcinoma: an international consensus conference report." *Lancet Oncol* **13**(1): e11-22.
- Collette, S., F. Bonnetain, et al. (2008). "Prognosis of advanced hepatocellular carcinoma: comparison of three staging systems in two French clinical trials." *Ann Oncol* **19**(6): 1117-1126.
- Colli, A., M. Fraquelli, et al. (2006). "Accuracy of ultrasonography, spiral CT, magnetic resonance, and alpha-fetoprotein in diagnosing hepatocellular carcinoma: a systematic review." *Am J Gastroenterol* **101**(3): 513-523.
- Compagnon, P., S. Grandadam, et al. (2008). "Liver transplantation for hepatocellular carcinoma without preoperative tumor biopsy." *Transplantation* **86**(8): 1068-1076.
- Decaens, T., M. Hurtova, et al. (2009). "[Liver transplantation for hepatocellular carcinoma]." *Gastroenterol Clin Biol* **33**(1 Pt 1): 61-69.
- Delis, S. G., A. Bakoyiannis, et al. (2010). "Hepatic resection for hepatocellular carcinoma exceeding Milan criteria." *Surg Oncol* **19**(4): 200-207.
- Dharancy, S., J. Boitard, et al. (2007). "Comparison of two techniques of transarterial chemoembolization before liver transplantation for hepatocellular carcinoma: a case-control study." *Liver Transpl* **13**(5): 665-671.
- Doffoel, M., F. Bonnetain, et al. (2008). "Multicentre randomised phase III trial comparing Tamoxifen alone or with Transarterial Lipiodol Chemoembolisation for unresectable hepatocellular carcinoma in cirrhotic patients (Federation Francophone de Cancerologie Digestive 9402)." *Eur J Cancer* **44**(4): 528-538.
- EASL-EORTC (2012). "EASL-EORTC clinical practice guidelines: management of hepatocellular carcinoma." *J Hepatol* **56**(4): 908-943.
- Forner, A., R. Vilana, et al. (2008). "Diagnosis of hepatic nodules 20 mm or smaller in cirrhosis: Prospective validation of the noninvasive diagnostic criteria for hepatocellular carcinoma." *Hepatology* **47**(1): 97-104.

- Hilgard, P., M. Hamami, et al. (2010). "Radioembolization with yttrium-90 glass microspheres in hepatocellular carcinoma: European experience on safety and long-term survival." *Hepatology* **52**(5): 1741-1749.
- Huang, J., L. Yan, et al. (2010). "A randomized trial comparing radiofrequency ablation and surgical resection for HCC conforming to the Milan criteria." *Ann Surg* **252**(6): 903-912.
- Johnson, P. J., S. Qin, et al. (2013). "Brivanib Versus Sorafenib As First-Line Therapy in Patients With Unresectable, Advanced Hepatocellular Carcinoma: Results From the Randomized Phase III BRISK-FL Study." *J Clin Oncol* **31**(28): 3517-3524.
- Kudo M , R. Finn et al., (2013). "A Randomized, Double-Blind, Multicenter Phase 3 Study of Brivanib versus Placebo as Adjuvant Therapy to Trans-Arterial Chemoembolization in Patients with Unresectable Hepatocellular Carcinoma: Initial Results." *ILCA meeting: CO-22*.
- Kwon J.H., Bae S, et al. (2010). " Long-term effect of stereotactic body radiation therapy for primary hepatocellular carcinoma ineligible for local ablation therapy or surgical resection. Stereotactic radiotherapy for liver cancer." *BMC Cancer*. 3;10:475.
- Lammer, J., K. Malagari, et al. (2010). "Prospective randomized study of doxorubicin-eluting-bead embolization in the treatment of hepatocellular carcinoma: results of the PRECISION V study." *Cardiovasc Intervent Radiol* **33**(1): 41-52.
- Lau, W. Y., E. C. Lai, et al. (2008). "Adjuvant intra-arterial iodine-131-labeled lipiodol for resectable hepatocellular carcinoma: a prospective randomized trial-update on 5-year and 10-year survival." *Ann Surg* **247**(1): 43-48.
- Lencioni R, J.M. Llovet et al , (2012). "Sorafenib or placebo in combination with transarterial chemoembolization (TACE) with doxorubicin-eluting beads (DEBDOX) for intermediate-stage hepatocellular carcinoma (HCC): Phase II, randomized, double-blind SPACE trial." *J Clin Oncol* **30**(Suppl 4): LBA154.
- Lim, K. C., P. K. Chow, et al. (2012). "Systematic review of outcomes of liver resection for early hepatocellular carcinoma within the Milan criteria." *Br J Surg* **99**(12): 1622-1629.
- Llovet, J. M. and J. Bruix (2003). "Systematic review of randomized trials for unresectable hepatocellular carcinoma: Chemoembolization improves survival." *Hepatology* **37**(2): 429-442.
- Llovet, J. M., A. M. Di Bisceglie, et al. (2008). "Design and endpoints of clinical trials in hepatocellular carcinoma." *J Natl Cancer Inst* **100**(10): 698-711.
- Llovet, J. M., S. Ricci, et al. (2008). "Sorafenib in advanced hepatocellular carcinoma." *N Engl J Med* **359**(4): 378-390.
- Mazzaferro, V., J. M. Llovet, et al. (2009). "Predicting survival after liver transplantation in patients with hepatocellular carcinoma beyond the Milan criteria: a retrospective, exploratory analysis." *Lancet Oncol* **10**(1): 35-43.
- Merle, P., F. Mornex, et al. (2009). "Innovative therapy for hepatocellular carcinoma: three-dimensional high-dose photon radiotherapy." *Cancer Lett* **286**(1): 129-133.
- Olthoff, K. M., A. Forner, et al. (2011). "What is the best staging system for hepatocellular carcinoma in the setting of liver transplantation?" *Liver Transpl* **17** Suppl 2: S26-33.
- Peng, Z. W., Y. J. Zhang, et al. (2013). "Radiofrequency ablation with or without transcatheter arterial chemoembolization in the treatment of hepatocellular carcinoma: a prospective randomized trial." *J Clin Oncol* **31**(4): 426-432.
- Regimbeau, J. M., O. Farges, et al. (1999). "Is surgery for large hepatocellular carcinoma justified?" *J Hepatol* **31**(6): 1062-1068.
- Rimola, J., A. Forner, et al. (2009). "Cholangiocarcinoma in cirrhosis: absence of contrast washout in delayed phases by magnetic resonance imaging avoids misdiagnosis of hepatocellular carcinoma." *Hepatology* **50**(3): 791-798.
- Rosmorduc, O., C. Chevreau, et al. (2010). "[Use of sorafenib in patients with hepatocellular or renal carcinoma]." *Gastroenterol Clin Biol* **34**(3): 161-167.
- Salem, R., R. J. Lewandowski, et al. (2011). "Radioembolization results in longer time-to-progression and reduced toxicity compared with chemoembolization in patients with hepatocellular carcinoma." *Gastroenterology* **140**(2): 497-507 e492.

- Seror, O., G. N'kontchou, et al. (2008). "Large (≥ 5.0 -cm) HCCs: multipolar RF ablation with three internally cooled bipolar electrodes--initial experience in 26 patients." *Radiology* **248**(1): 288-296.
- Sharma, B., A. Martin, et al. (2013). "Positron emission tomography-computed tomography in liver imaging." *Semin Ultrasound CT MR* **34**(1): 66-80.
- Shi, J., E. C. Lai, et al. (2010). "Surgical treatment of hepatocellular carcinoma with portal vein tumor thrombus." *Ann Surg Oncol* **17**(8): 2073-2080.
- Shi, M., R. P. Guo, et al. (2007). "Partial hepatectomy with wide versus narrow resection margin for solitary hepatocellular carcinoma: a prospective randomized trial." *Ann Surg* **245**(1): 36-43.
- Slim, K., J. Y. Blay, et al. (2009). "[Digestive oncology: surgical practices]." *J Chir (Paris)* **146 Suppl 2**: S11-80.
- Stigliano, R., L. Marelli, et al. (2007). "Seeding following percutaneous diagnostic and therapeutic approaches for hepatocellular carcinoma. What is the risk and the outcome? Seeding risk for percutaneous approach of HCC." *Cancer Treat Rev* **33**(5): 437-447.
- Trinchet, J. C. (2009). "[Hepatocellular carcinoma: increasing incidence and optimized management]." *Gastroenterol Clin Biol* **33**(8-9): 830-839.
- Trinchet, J. C., C. Chaffaut, et al. (2011). "Ultrasonographic surveillance of hepatocellular carcinoma in cirrhosis: a randomized trial comparing 3- and 6-month periodicities." *Hepatology* **54**(6): 1987-1997.
- Vilgrain, V. (2010). "Advancement in HCC imaging: diagnosis, staging and treatment efficacy assessments: hepatocellular carcinoma: imaging in assessing treatment efficacy." *J Hepatobiliary Pancreat Sci* **17**(4): 374-379.
- Vullierme, M. P., V. Paradis, et al. (2010). "Hepatocellular carcinoma--what's new?" *J Visc Surg* **147**(1): e1-12.